



HOSPITAL VETERINÁRIO DA ANCLIVEPA-SP

DATA: 20/03/2023

PACIENTE: CHARLOTE / ANDREA (464205)

RELATÓRIO ULTRASONOGRÁFICO

Bexiga: moderada distensão, conteúdo anecoico sem debris sem sedimentos, paredes finas regulares, estratificação mantida, trígono mantido. Uretra caudal preservada sem dilatação sem sinais de obstrução.

Rins e Ureteres: em topografia habitual (RD 3,92cm / RE 4,43cm) contornos definidos, parênquima grosseiro tendendo a hiperecoico, leve perda da distinção e da proporção cortico medular, sistema pielocalicial preservado. Ureteres não caracterizados.

Baço: dimensões preservadas, parênquima homogêneo normoecóico. Vasos preservados.

Fígado: parênquima homogêneo tendendo a hiperecoico sem atenuação de feixes, volume preservado margens finas e regulares. Diafragma mantido. Vasos preservados. **Vesícula biliar:** leve distensão por conteúdo anecoico, com discreta quantidade de sedimento ecogenico. Ducto cístico não caracterizado.

Estômago: contraído sem conteúdo. **Pâncreas:** não caracterizado. **Alças Intestinais:** segmentos intestinais passíveis de avaliação com paredes preservadas (0,45cm) com mucosa evidentes, sem conteúdo luminal sem sinais de obstrução. **Adrenais:** não caracterizadas.

Útero e Ovários: OSH

Observações:

Ausência de líquido livre

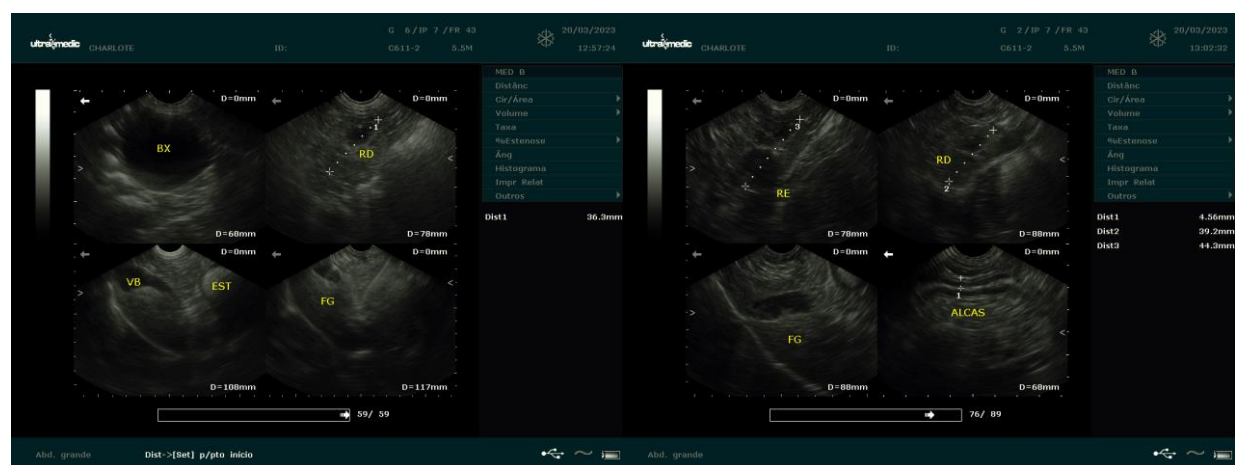

Dra. PAULA NOGUEIRA CUNHA
MV CLINICA GERAL - APERFEIÇOAMENTO ULTRA-SONOGRAFIA
CRMV 13618-SP
CPF 122.038.818-10

IMPRESSÃO SONOGRÁFICA:

Hepatopatia crônica ou senil / lama biliar em pequena quantidade.

Alterações morfológicas renais - Senilidade - a esclarecer

Discreto espessamento da camada mucosa – doença inflamatória intestinal??



Dra. PAULA NOGUEIRA CUNHA
 MV CLÍNICA GERAL - APERFEIÇOAMENTO ULTRA-SONOGRAFIA
 CRMV 13618-SP
 CPF 122.038.818-10