



Nº OS: **Kikinho**
NOME DO ANIMAL: **Kikinho**
EXAME:
MÉDICO VETERINÁRIO SOLICITANTE:
CLÍNICA: **LIVE VET**
DATA DO EXAME: **28/12/2022 10:02:59**

IDADE: **003Y**
RAÇA: **Canino/SRD**
ESPÉCIE:
SEXO: **Macho**
RESPONSÁVEL: **Ana Cristina Martins**

REGIÃO (ÕES): COLUNA VERTEBRAL - SEGMENTO TORÁCICA/LOMBAR

As radiografias nas projeções laterolateral (decúbito lateral esquerdo) e ventrodorsal demonstram:

- importante redução do espaço intervertebral, associado à esclerose das faces intervertebrais associadas entre T12-T13 e L7-S1;
- redução do espaço intervertebral entre T13-L1 ;
- espondilose ventral entre T12-T13;
- opacificação de forame intervertebral entre T12-T13 ;
- mineralização de disco intervertebral entre ;
- incongruência articular dos processos articulares entre T12-T13 e L7-S1
- não haver evidências radiográficas de alterações dignas de nota nas demais estruturas em estudo.

=

Observação:

* O valor preditivo de qualquer exame de diagnóstico por imagem depende da análise conjunta dos dados clínicos e demais exames do paciente.

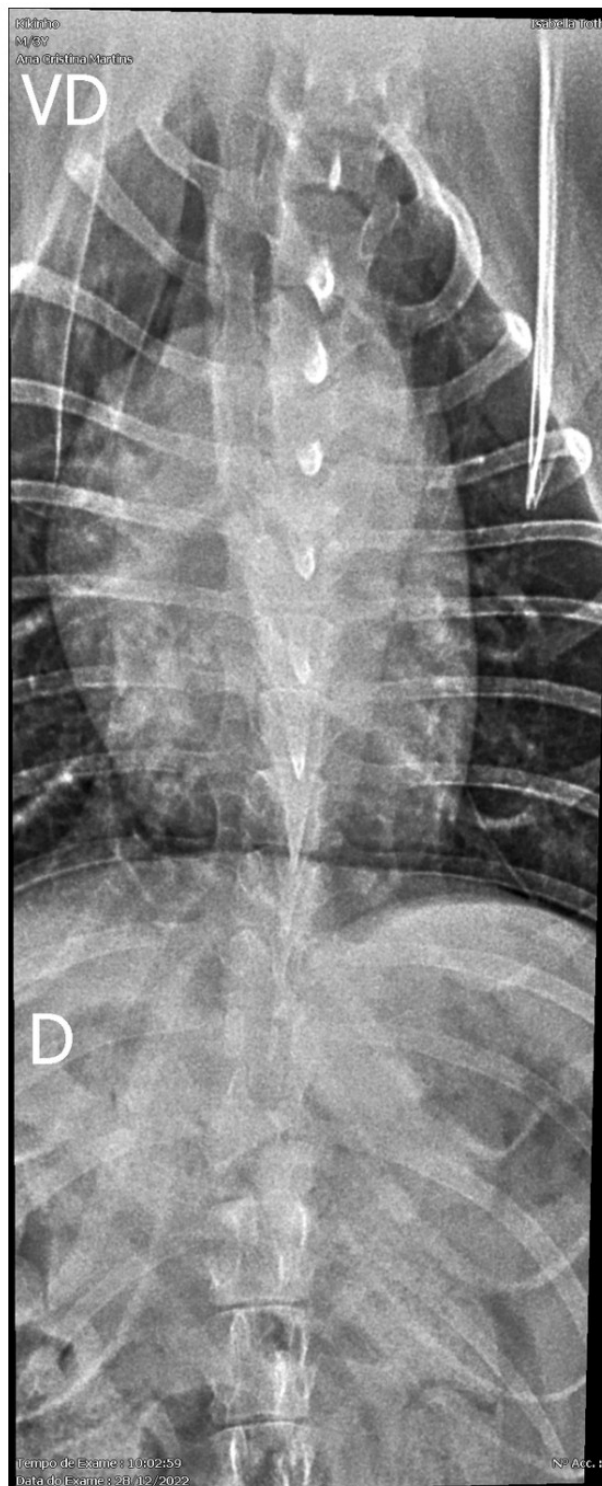
*Embora a avaliação por meio de radiografias simples seja comumente utilizada para identificar os animais com sinais de doença do disco intervertebral, deve sempre ser lembrado que a sensibilidade e especificidade deste exame são pobres em comparação com as imagens de TC e por RM (THRALL, 2017).

Este laudo foi assinado eletronicamente por **Esther Flavia Rente** (CRMV SP-42263) em 28/12/2022 às 11:05:54
(horário de Brasília) na plataforma Dr. TIS.



Nº OS: **Kikinho**
NOME DO ANIMAL: **Kikinho**
EXAME:
MÉDICO VETERINÁRIO SOLICITANTE:
CLÍNICA: **LIVE VET**
DATA DO EXAME: **28/12/2022 10:02:59**

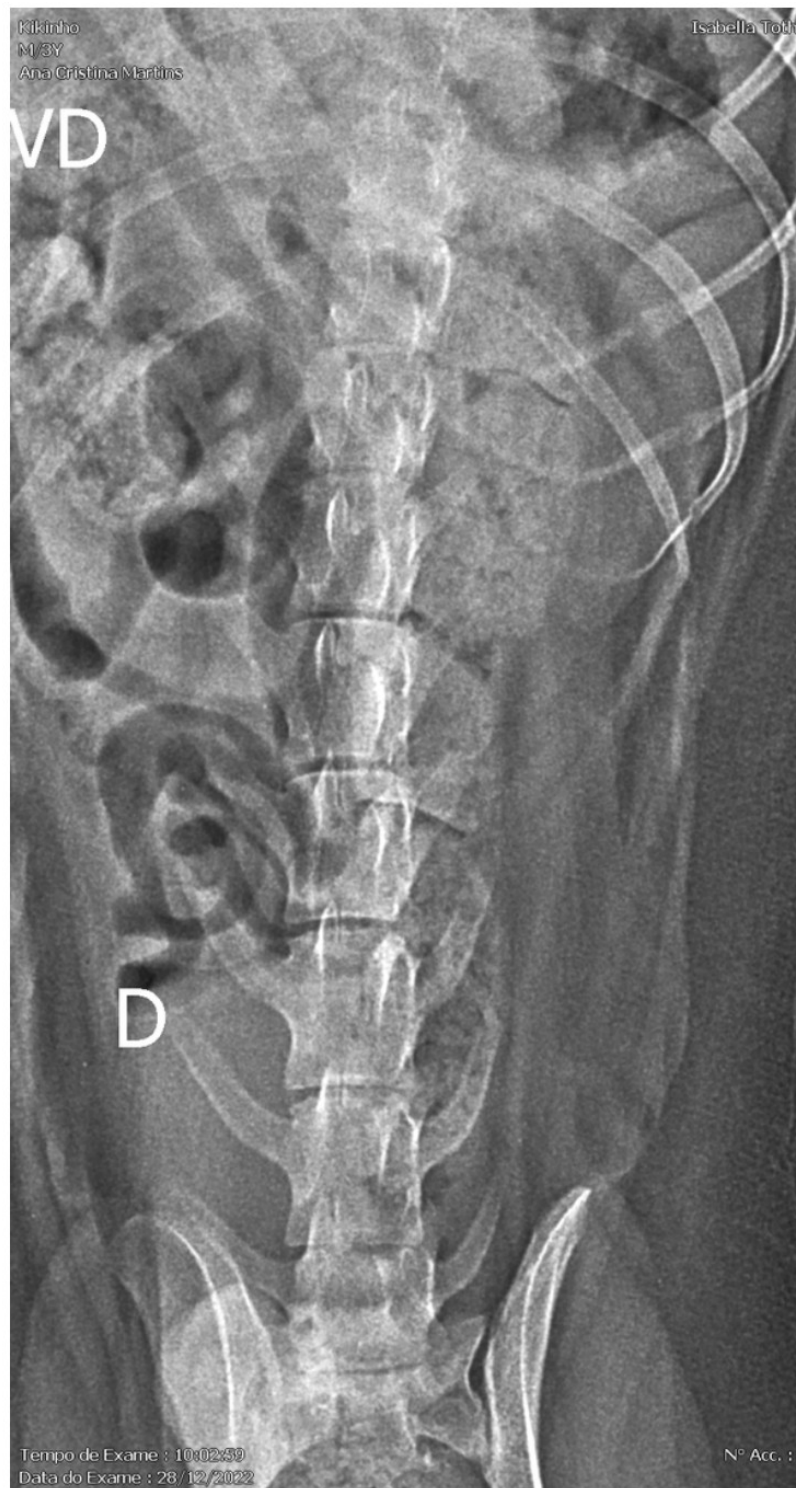IDADE: **003Y**
RAÇA: **Canino/SRD**
ESPÉCIE:
SEXO: **Macho**
RESPONSÁVEL: **Ana Cristina Martins**





Nº OS: **Kikinho**
NOME DO ANIMAL: **Kikinho**
EXAME:
MÉDICO VETERINÁRIO SOLICITANTE:
CLÍNICA: **LIVE VET**
DATA DO EXAME: **28/12/2022 10:02:59**

IDADE: **003Y**
RAÇA: **Canino/SRD**
ESPÉCIE:
SEXO: **Macho**
RESPONSÁVEL: **Ana Cristina Martins**





Nº OS: **Kikinho**

NOME DO ANIMAL: **Kikinho**

EXAME:

MÉDICO VETERINÁRIO SOLICITANTE:

CLÍNICA: **LIVE VET**

DATA DO EXAME: **28/12/2022 10:02:59**

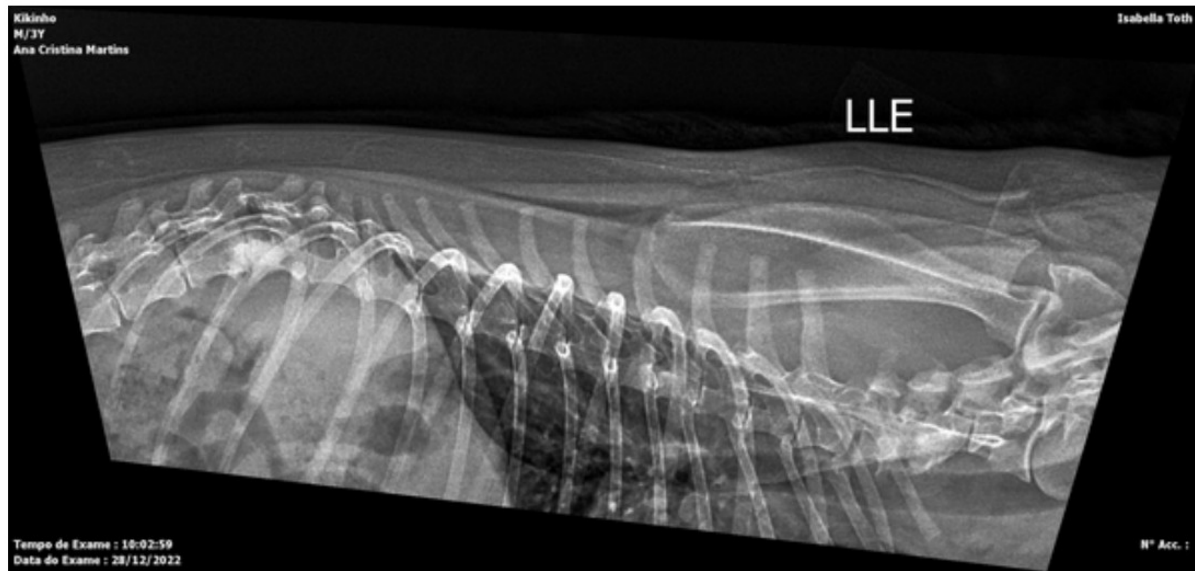
IDADE: **003Y**

RAÇA: **Canino/SRD**

ESPÉCIE:

SEXO: **Macho**

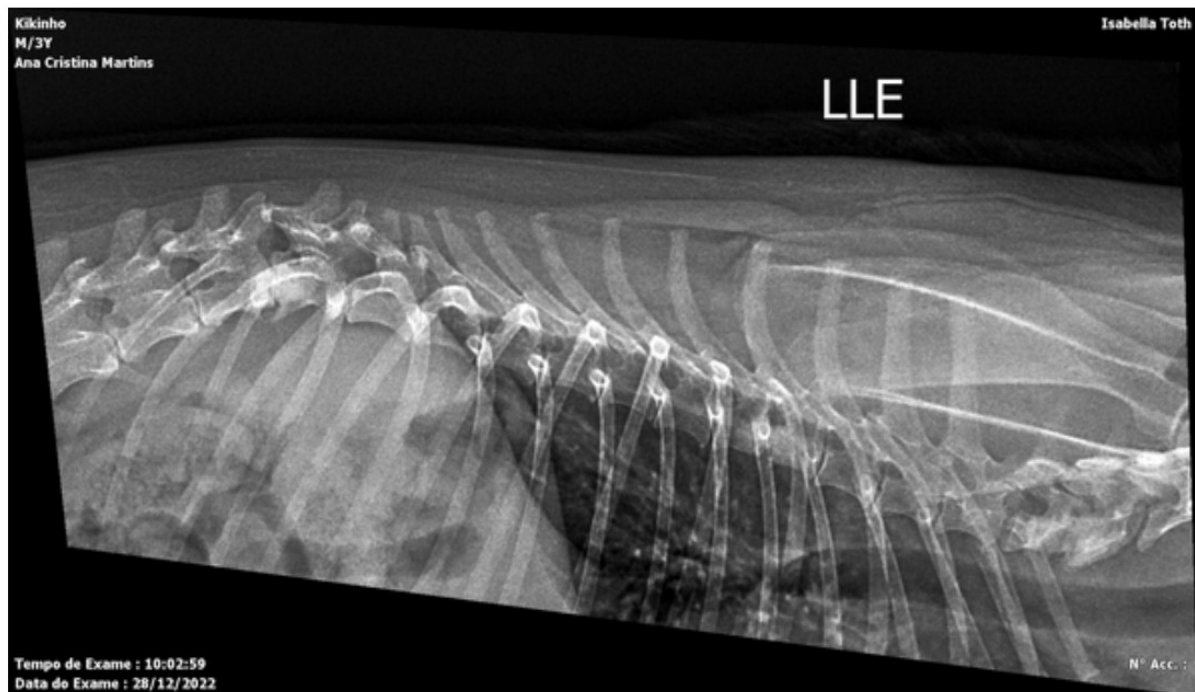
RESPONSÁVEL: **Ana Cristina Martins**





Nº OS: **Kikinho**
NOME DO ANIMAL: **Kikinho**
EXAME:
MÉDICO VETERINÁRIO SOLICITANTE:
CLÍNICA: **LIVE VET**
DATA DO EXAME: **28/12/2022 10:02:59**

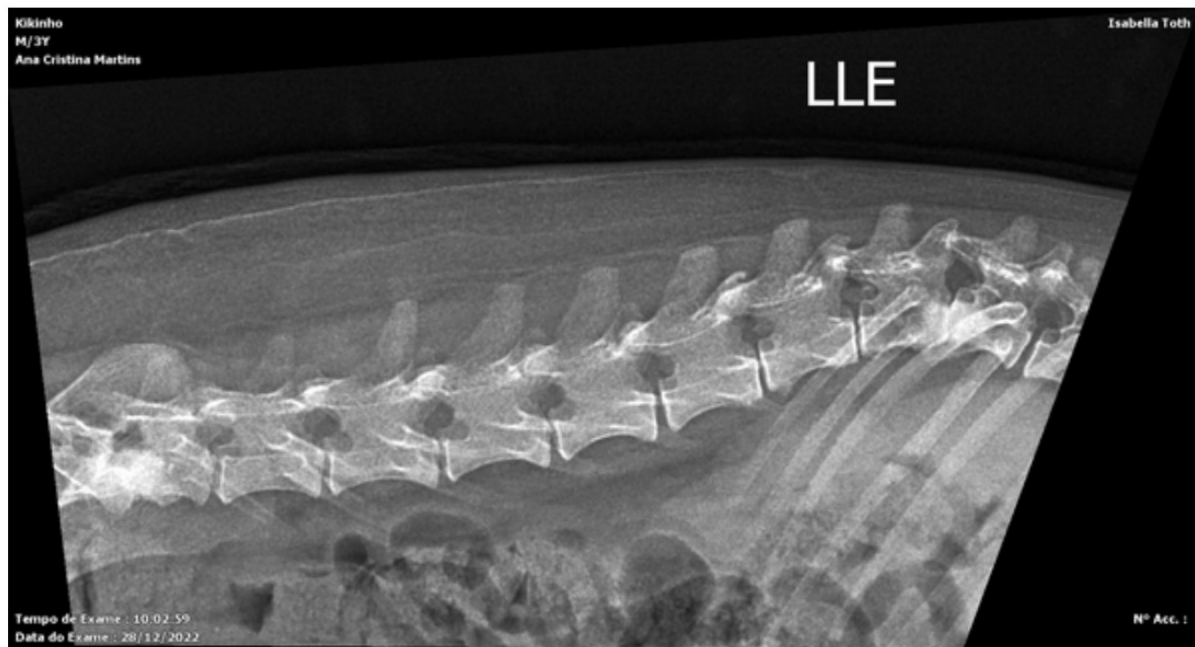
IDADE: **003Y**
RAÇA: **Canino/SRD**
ESPÉCIE:
SEXO: **Macho**
RESPONSÁVEL: **Ana Cristina Martins**





Nº OS: **Kikinho**
NOME DO ANIMAL: **Kikinho**
EXAME:
MÉDICO VETERINÁRIO SOLICITANTE:
CLÍNICA: **LIVE VET**
DATA DO EXAME: **28/12/2022 10:02:59**

IDADE: **003Y**
RAÇA: **Canino/SRD**
ESPÉCIE:
SEXO: **Macho**
RESPONSÁVEL: **Ana Cristina Martins**





Nº OS: **Kikinho**
NOME DO ANIMAL: **Kikinho**
EXAME:
MÉDICO VETERINÁRIO SOLICITANTE:
CLÍNICA: **LIVE VET**
DATA DO EXAME: **28/12/2022 10:02:59**

IDADE: **003Y**
RAÇA: **Canino/SRD**
ESPÉCIE:
SEXO: **Macho**
RESPONSÁVEL: **Ana Cristina Martins**

