



HOSPITAL VETERINÁRIO DA ANCLIVEPA-SP

DATA: 03/01/2023

PACIENTE: PINGO / ALINE (493587)

RELATÓRIO ULTRASSONOGRÁFICO

Bexiga: moderada distensão, conteúdo anecoico sem debris, paredes normoespessas, estratificação mantida, trígono mantido. Uretra caudal não caracterizada.

Rins e Ureteres: em topografia habitual (RD 4,10cm / RE não mensurado), rins com parênquima homogêneo normoecóico, proporção e distinção cortico medular mantida, sistema pielocalicial mantido. Ureteres não caracterizados.

Baço: em topografia habitual com dimensões mantidas, com parênquima homogêneo normoecóico, vasos preservados.

Fígado: parênquima homogêneo normoecóico, volume preservado, bordos regulares. Diafragma mantido, vasos preservados. **Vesícula biliar:** distendida por conteúdo anecoico sem sedimentos, paredes preservadas, ducto comum não caracterizado.

Sistema gastrointestinal:

Estômago: em topografia habitual, distendido por conteúdo gasoso, paredes normoespessas regulares com estratificação e motilidade mantida.

Pâncreas: não caracterizado.

Alças Intestinais: segmentos intestinais passíveis de avaliação com parâmetros ultrassonográficos preservados, lúmen sem conteúdo fecal. Sem sinais de obstrução.

Útero: distendido com endométrio espesso sem acúmulo de conteúdo CNUTD 1,14cm e CNUTE 1,44cm

Ovários: não caracterizados

Observações:

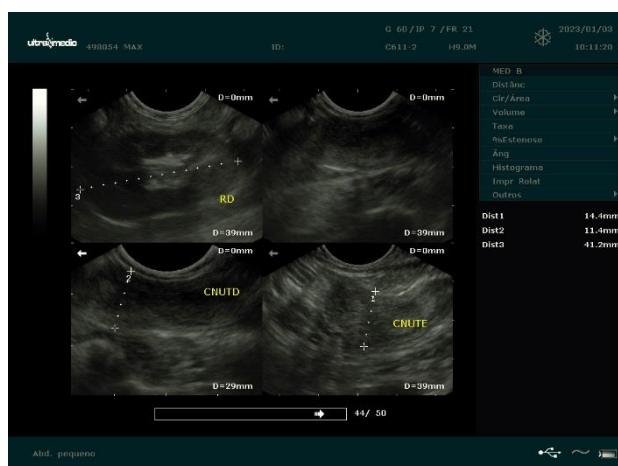
Ausência de líquido livre

Linfonodos não caracterizados.


Dra. PAULA NOGUEIRA CUNHA
MV CLÍNICA GERAL - APERFEIÇOAMENTO ULTRA-SONOGRAFIA
CRMV 13618-SP
CPF 122.038.818-10

IMPRESSÃO ULTRASSONOGRÁFICA:

Útero em pós-parto. Sugerido acompanhamento ultrassonográfico




Dra. PAULA NOGUEIRA CUNHA
MV CLINICA GERAL - APERFEIÇOAMENTO ULTRA-SONOGRAFIA
CRMV 13618-SP
CPF 122.038.818-10