



HOSPITAL VETERINÁRIO DA ANCLIVEPA-SP

DATA: 09/03/2023

PACIENTE: AMARELA/ ANDRESSA (434963)

RELATÓRIO ULTRASONOGRÁFICO

Bexiga: Repleção adequada, preenchida por conteúdo anecoico sem debris sem sedimentos, paredes e estratificação mantida, trígono preservado.

Rins e Ureteres: Topografia habitual, dimensões mantidas (RD 6,65cm / RE 6,34cm), contornos regulares, parênquima homogêneo normoecóico, distinção e proporção cortico medular mantida, sistema pielocalicial mantido. Ausência de mineralizações ou litíases. Ureteres não caracterizados.

Baço: Topografia habitual, contornos definidos, dimensões aumentadas (2,18cm), parênquima homogêneo e normoecóico, vasos preservados.

Fígado: Topografia habitual, lobos hepáticos com leve aumento do volume, parênquima homogêneo normoecóico, margens arredondadas e regulares. Vasos preservados. Ductos intra-hepáticos não caracterizados. **Vesícula biliar:** excisão cirúrgica. Ducto biliar não caracterizado.

Estômago: Topografia habitual, contraído com pequena quantidade de conteúdo padrão gasoso, paredes normoespessas regulares, estratificação e motilidade mantida. **Piloro** não caracterizado. **Pâncreas:** Não caracterizado.

Alças Intestinais: Segmentos intestinais preservados sem conteúdo luminal, estratificação mantida, motilidade mantida. Colón com paredes preservadas.

Adrenais: não caracterizadas

Observações:

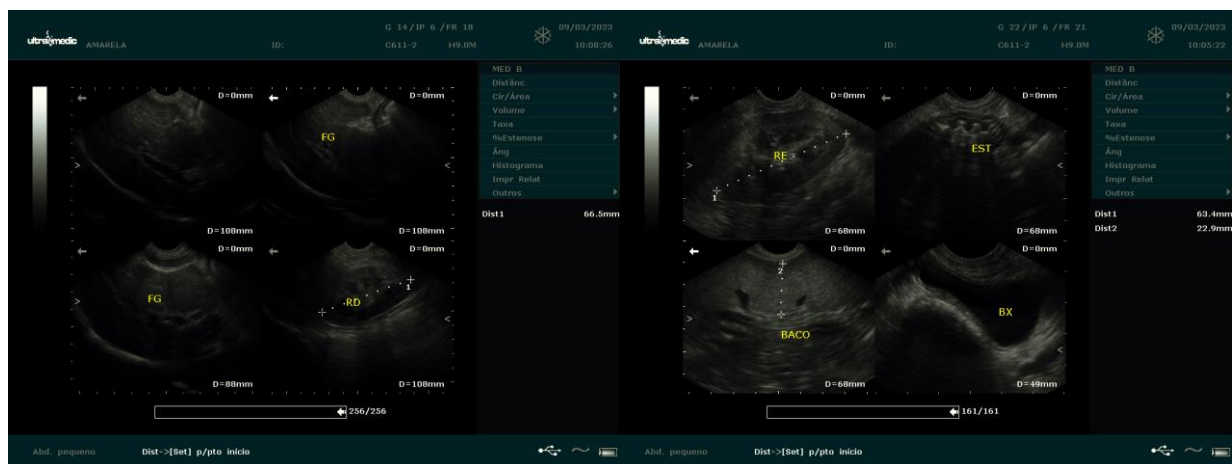
Ausência de líquido livre

Linfonodos não caracterizados.


Dra. PAULA NOGUEIRA CUNHA
MV CLINICA GERAL - APERFEIÇOAMENTO ULTRASONOGRAFIA
CRMV 13618-SP
CPF 122.038.818-10

IMPRESSÃO SONOGRÁFICA:

Esplenomegalia moderada




Dra. PAULA NOGUEIRA CUNHA
MV CLÍNICA GERAL - APERFEIÇOAMENTO ULTRA-SONOGRAFIA
CRMV 13618-SP
CPF 122.038.818-10