

Hospital Veterinário Faculdade Anclivepa

rua bom sucesso 733 Carlos Prates

Eletrocardiograma

Identificação

Identificação: 2023_04_18__10_17	Data: 18/04/2023 10:19:23	Peso: 0,0 kg
Paciente: Belinha	Idade: 9 anos e 6 meses	Sexo: Fêmea
Espécie: Cão	Raça: Sem raça definida (SRD)	
Proprietário: Andreza de Sousa Alecrim	Solicitante: Nivia Tomas Rosa Guimarães	

Parâmetros Observados


FC Média: 87 bpm	Amplitude de R: 1.44 mV	Duração de T: 66 ms
Amplitude de P: 0.24 mV	Amplitude de S: 0.09 mV	Desnível de ST: 0.12 mV
Duração de P: 52 ms	Duração de QRS: 64 ms	Eixo QRS: 71.95 °
Intervalo PR: 102 ms	Intervalo QT: 218 ms	Eixo P: 67.97 °
Amplitude de Q: -0.23 mV	Amplitude de T: 0.14 mV	

Comentários

Paciente colaborativa

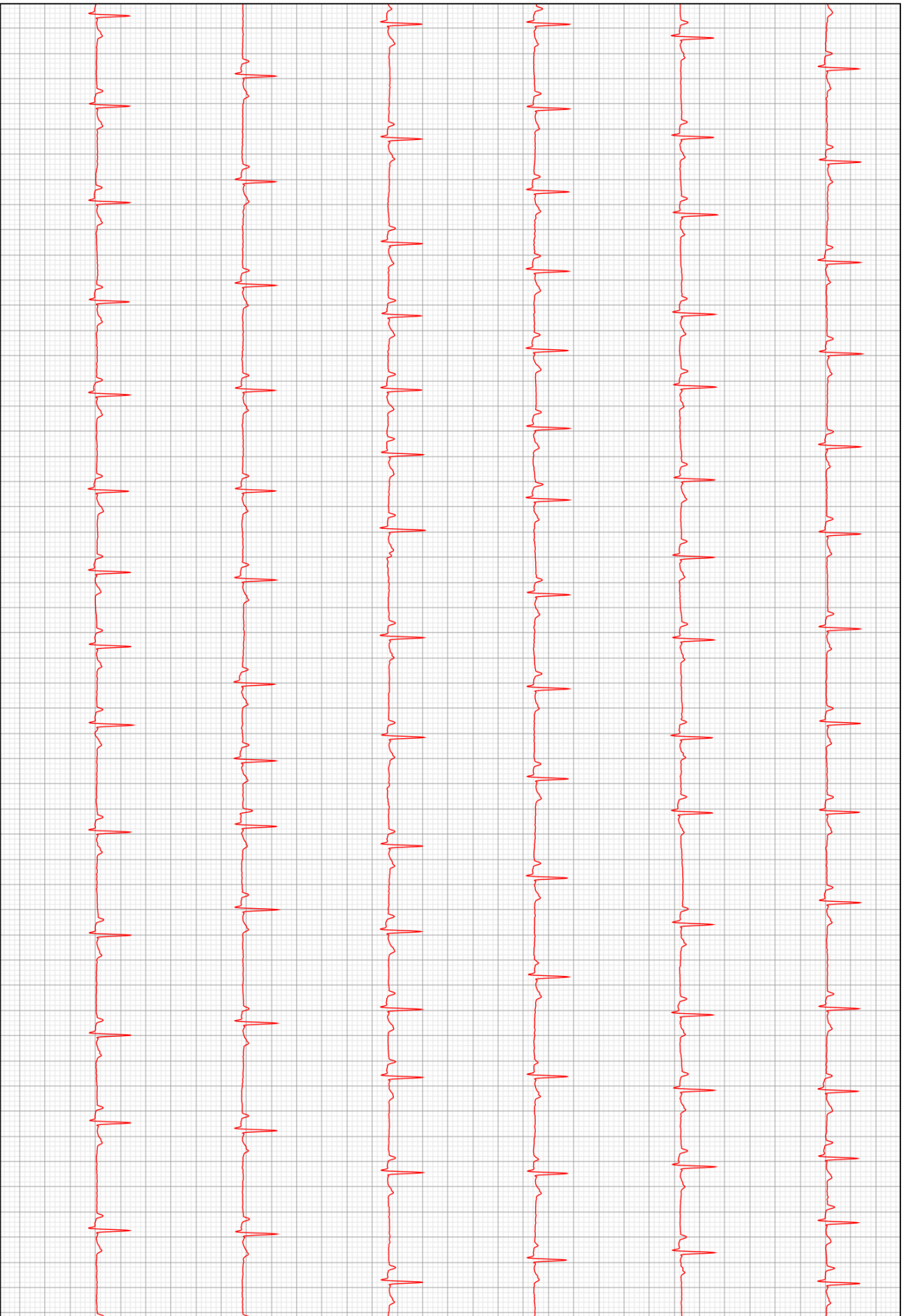
Conclusões

Arritmia sinusal com FC média de 87 bpm
Traçado sugestivo de sobrecarga atrial esquerda (P mitrale).
Considerar, a critério clínico, avaliação morfológica cardiopulmonar (ecodopplercardiograma e radiografia torácica).
Risco cardiovascular eletrocardiográfico baixo
O resultado deste exame deve ser confrontado com os achados clínicos e laboratoriais obtidos



Amanda Ladislao Antonio
CRMV: 16174 MG

Assinado eletronicamente por:



D2

