

Nº OS: 116807

Animal: Lion

Data: 26/04/2023

Especie: Felina

Raça: S.R.D. Felino

Sexo: Macho

Idade: 30/03/2010

13a 0m 27d

Proprietário: Angelo Ribeiro Rodrigues Dos Santos

Requisitante: Ana Beatriz B. Scaglione CRMV-SP 54045

Clinica: Servico Vet Publico Anclivepa Mazzei

ULTRASSONOGRAFIA ABDOMINAL

Laudo ultra-sonográfico.....

Fígado com dimensões normais, contornos regulares, bordos finos, parênquima homogêneo e ecogenicidade mantida. Arquitetura vascular com calibre e trajeto preservados. Vesícula Biliar com paredes finas e repleta por conteúdo anecogênico homogêneo.

Baço em topografia habitual, contornos regulares e definidos, parênquima homogêneo, com dimensões e ecogenicidade normais.

Estômago vazio, paredes normoespessas (medindo 0,18cm) e estratificação parietal preservada.

Alças intestinais preenchidas por conteúdo habitual, apresentando paredes espessadas em duodeno e íleo (Duodeno: 0,32cm; Jejunó: 0,20-0,23cm; íleo: 0,32cm; Cólon: 0,13cm), com estratificação parietal preservada. Peristaltismo evolutivo, sem evidências de processo total. Aspectos ultrassonográficos que podem estar relacionados à processo inflamatório.

Rins assimétricos (RE= 2,58cm e o RD= 3,57cm), em topografia habitual, sendo:

- Rim esquerdo apresentando contornos irregulares e definidos com dimensões reduzidas (atrofia) e ecogenicidade elevada. Perda total da distinção córticomedular. Pelve renal dilatada (medindo 0,34cm em corte transversal) por conteúdo anecogênico e com a presença de uma diminuta estrutura hiperecoica formadora de sombreamento acústico posterior, que mediu cerca de 0,26cm em maior eixo (provável nefrolitíase).

- Rim direito apresentando contornos irregulares e definidos com dimensões normais e ecogenicidade elevada. Presença de áreas cuneiformes hiperecoicas que conferem contração capsular (áreas de infarto). Perda da distinção córticomedular. Não há sinais de litíase ou hidronefrose.

Aspectos ultrassonográficos compatíveis com nefropatia de caráter crônico, não descartando a possibilidade de pielonefrite em resolução.

Adrenais em topografia habitual, apresentando contornos regulares, ecogenicidade mantida e dimensões normais, com cerca de 0,95cm x 0,43cm a esquerda e 0,97cm x 0,38cm a direita (comprimento x espessura).

Lobo esquerdo de pâncreas apresentando dimensões normais, ecogenicidade elevada e ecotextura heterogênea às custas de áreas ovaladas, hipoecoicas e homogêneas de permeio (medindo uma delas cerca de 0,42cm em maior eixo), medindo de espessura cerca de 0,65cm. Aspectos ultrassonográficos que podem estar relacionados à pancreatopatia crônica, com possíveis áreas de hiperplasia nodular de permeio.

Não há evidências ultrassonográficas da presença de líquido livre e linfonodomegalias abdominais.

Bexiga urinária pouco repleta, paredes normoespessas para o grau de repleção (medindo 0,19cm) e conteúdo anecogênico. Não há sinais de litíase.

Próstata e Testículos não caracterizados.

A avaliação ultrassonográfica tem baixa especificidade para a diferenciação entre lesões benignas e malignas.

Observações.....

O valor preditivo de qualquer exame de diagnóstico por imagem depende da análise conjunta dos dados clínicos e demais exames do paciente.

Nº OS: 116807

Animal: Lion

Data: 26/04/2023

Espécie: Felina

Raça: S.R.D. Felino

Sexo: Macho

Di. Nasc.: 30/03/2010

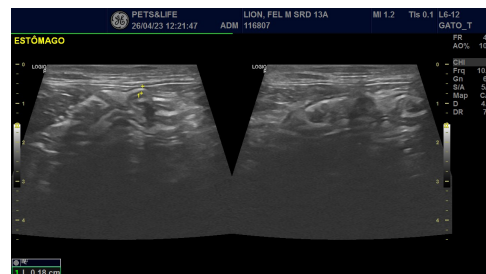
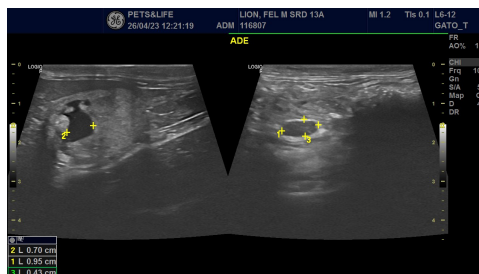
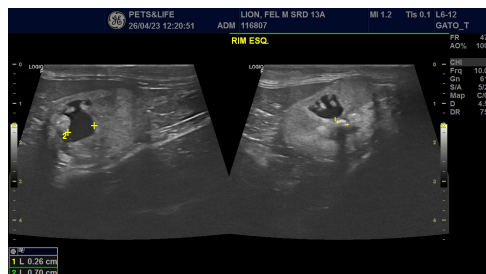
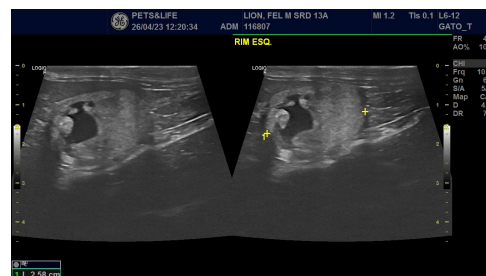
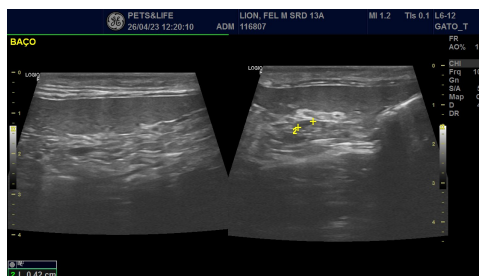
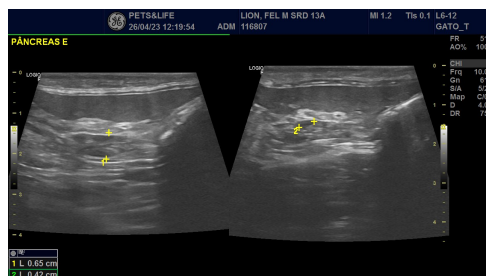
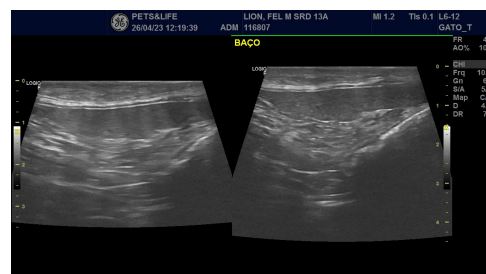
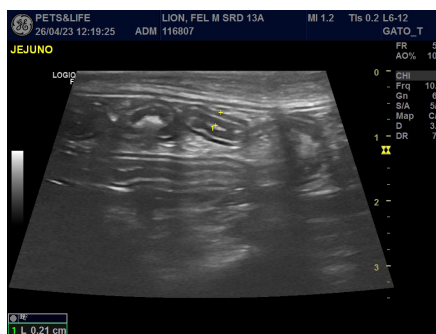
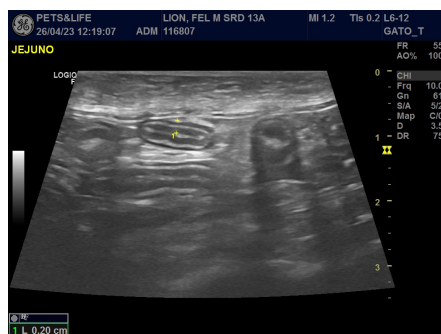
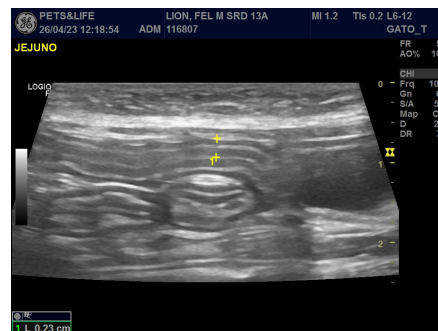
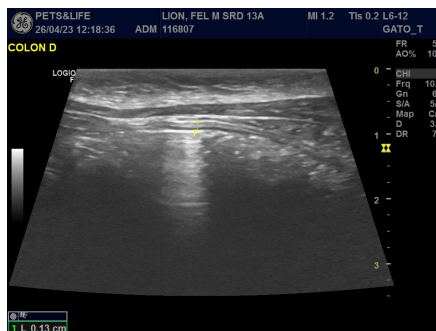
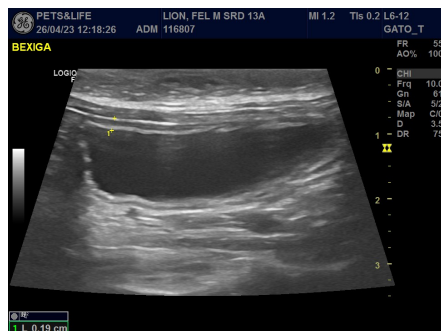
13a 0m 27d

Proprietário: Angelo Ribeiro Rodrigues Dos Santos

Requisitante: Ana Beatriz B. Scaglione CRMV-SP 54045

Clinica: Servico Vet Publico Anclivepa Mazzei

ULTRASSONOGRAFIA ABDOMINAL



Nº OS: 116807

Animal: Lion

Data: 26/04/2023

Espécie: Felina

Raça: S.R.D. Felino

Sexo: Macho

DI. Nasc.: 30/03/2010

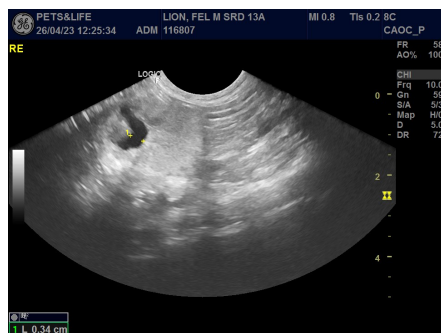
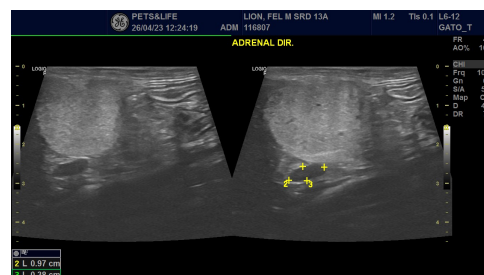
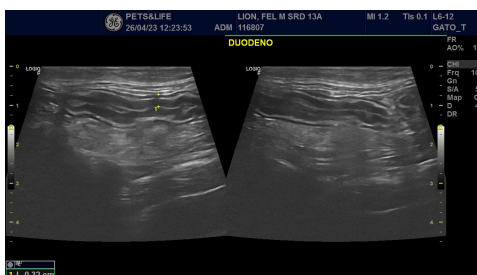
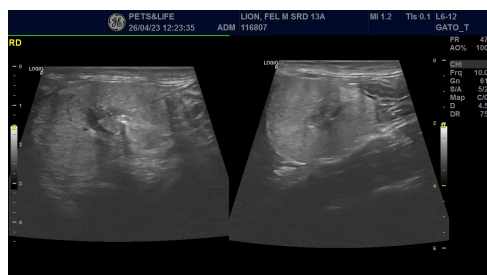
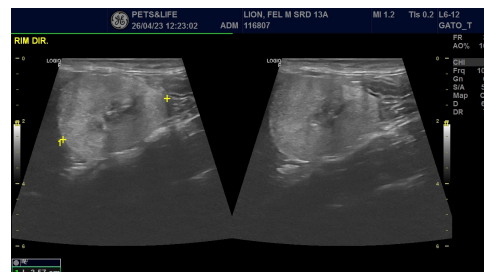
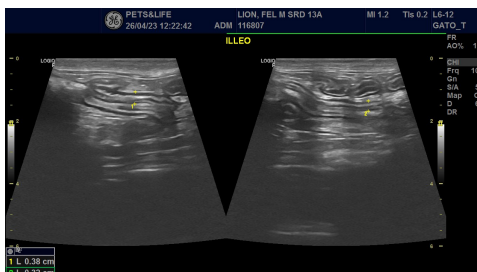
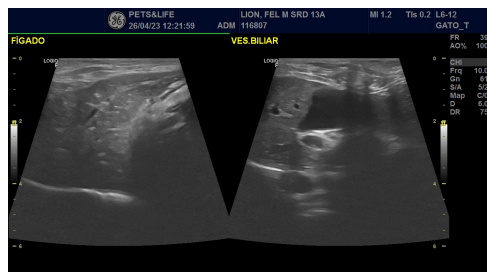
13a 0m 27d

Proprietário: Angelo Ribeiro Rodrigues Dos Santos

Requisitante: Ana Beatriz B. Scaglione CRMV-SP 54045

Clinica: Servico Vet Publico Anclivepa Mazzei

ULTRASSONOGRAFIA ABDOMINAL



Nº OS: 116807

Animal: Lion

Data: 26/04/2023

Espécie: Felina

Raça: S.R.D. Felino

Sexo: Macho

Dt. Nasc.: 30/03/2010

13a 0m 27d

Proprietário: Angelo Ribeiro Rodrigues Dos Santos

Requisitante: Ana Beatriz B. Scaglione CRMV-SP 54045

Clinica: Serviço Vet Público Anclivepa Mazzei

ULTRASSONOGRAFIA ABDOMINAL

REFERÊNCIAS.....

* Referências: Gladwin et al. 2014 / Di Donato et al. 2014 / Soulsby et al. 2014/ Silva et al. 2016 / Winter et al. 2013/ A Spaulding et al. 2013.

Assinado eletronicamente por:
LARISSA BORGES MAGALHÃES - CRMV-SP 52368