



Unidade Veterinária Especializada

Nº OS: 335821

Animal: Mimosa

Data: 29/11/2022

Espécie: Felina

Raça: Srd Felino

Sexo: Fêmea

Dt. Nasc.: 29/11/2012

10a 0m 0d

Proprietário: Sonia Maria Alves Ribeiro

CPF: 182.803.798-27

Telefone: (11) 99880-0749

Endereço: Nro: --

Requisitante: Bruna Garcia De Souza CRMV-SP 39963

Clínica: Anclivepa (Zona Leste)

ECODOPPLERCARDIOGRAFIA

Resultado.....

FREQUÊNCIA CARDÍACA: 173bpm

RITMO: regular

VENTRÍCULO ESQUERDO:

- Septo interventricular: Movimento: normal
Espessura: 0,46 cm / normal
- Parede livre: Movimento: normal
Espessura: 0,49 cm / normal
- Cavidade: Diâmetro diastólico do VE: 1,28cm / normal
Diâmetro sistólico do VE: 0,49cm / normal
- Fração de encurtamento: 61,90 % / normal
- Fração de ejeção: 0,92 / normal

VALVAS ATRIOVENTRICULARES:

- Mitral: normal em aspecto e movimentação de suas cúspides.
- Tricúspide: normal em aspecto e movimentação de suas cúspides.

VALVAS SEMILUNARES:

- Aórtica: normal em aspecto e movimentação de suas válvulas.
- Pulmonar: normal em aspecto e movimentação de suas válvulas.

AORTA (BD transversal): 1,10 cm / normal

ÁTRIO ESQUERDO (BD transversal): 1,19 cm / normal

Relação Átrio Esquerdo / Aorta: 1,09 / normal

VENTRÍCULO DIREITO: normal

ÁTRIO DIREITO: normal

- Pericárdio: normal em aspecto
- Contração Segmentar: normocinesia difusa

AValiação HEMODINÂMICA E FUNÇÃO DIASTÓLICA

- Fluxo aórtico: Vmáx.: 0,69m/s (grad. Pressão: 1,88mmHg)
- Fluxo pulmonar: Vmáx.: 0,70m/s (grad. Pressão: 1,95mmHg)
- Fluxo mitral: E: 0,61m/s, A = ---m/s, relação E/A = fusão da onda E e onda A
- TRIV: 90,00ms, relação E/TRIV = 0,68

- O estudo Doppler mostrou fluxos sanguíneos transvalvares normais.

OBSERVAÇÕES: ----

CONCLUSÕES:

CORAÇÃO NORMAL SOB O ASPECTO ANATÔMICO.

UNIDADE BELÉM

Rua Padre Adelino, 1039 - Belém

São Paulo - SP - CEP 03303-000

Fones: (11) 2605-1126 / 2606-3209



Unidade Veterinária Especializada

Nº OS: 335821

Animal: Mimosa

Data: 29/11/2022

Espécie: Felina

Raça: Srd Felino

Sexo: Fêmea

Dt. Nasc.: 29/11/2012

10a 0m 0d

Proprietário: Sonia Maria Alves Ribeiro

CPF: 182.803.798-27

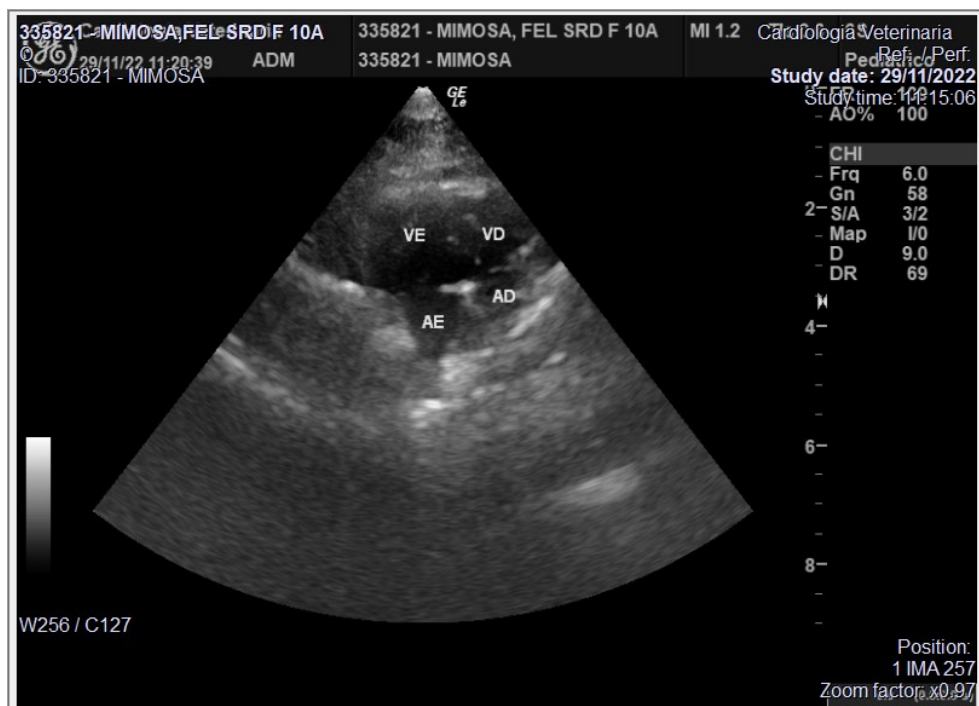
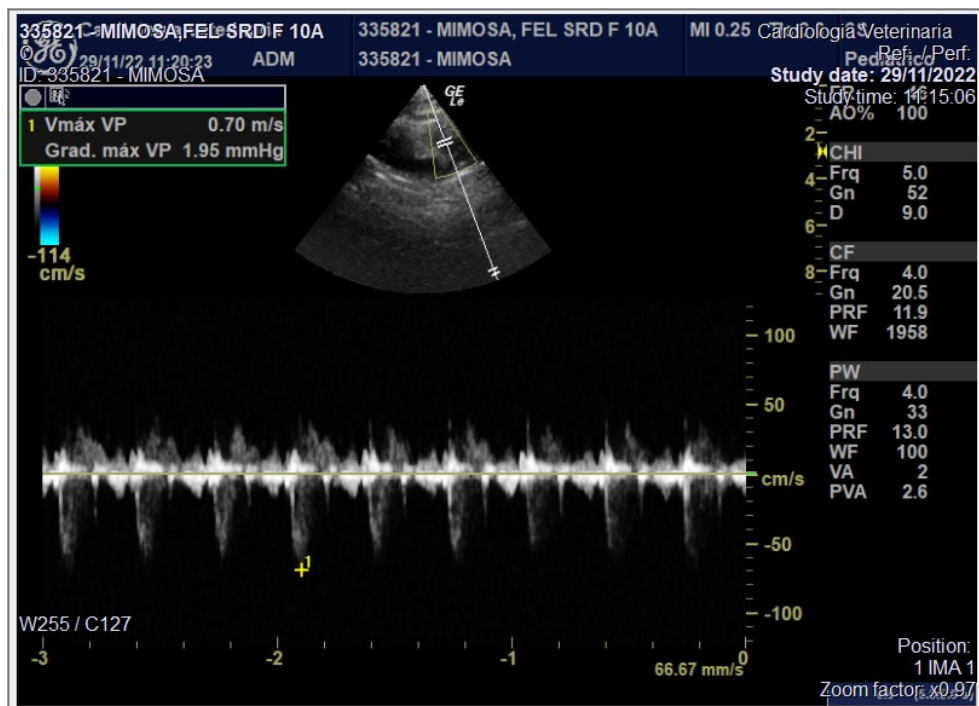
Telefone: (11) 99880-0749

Endereço: Nro: - -

Requisitante: Bruna Garcia De Souza CRMV-SP 39963

Clínica: Anclivepa (Zona Leste)

ECODOPPLERCARDIOGRAFIA



UNIDADE BELÉM

Rua Padre Adelino, 1039 - Belém

São Paulo - SP - CEP 03303-000

Fones: (11) 2605-1126 / 2606-3209



Unidade Veterinária Especializada

Nº OS: 335821

Animal: Mimosa

Data: 29/11/2022

Espécie: Felina

Raça: Srd Felino

Sexo: Fêmea

Dt. Nasc.: 29/11/2012

10a 0m 0d

Proprietário: Sonia Maria Alves Ribeiro

CPF: 182.803.798-27

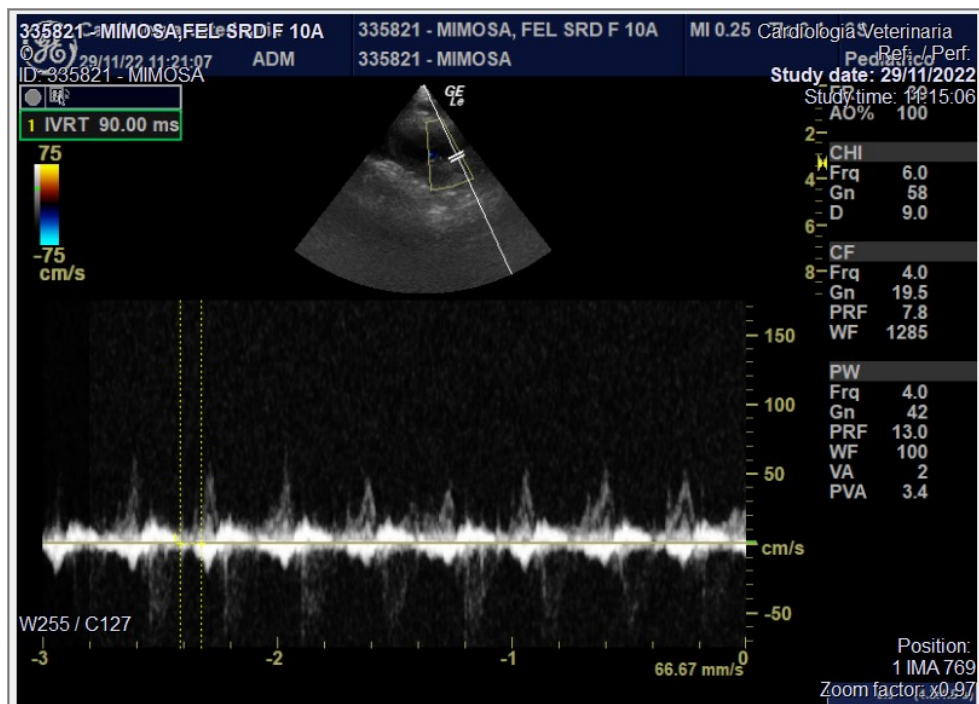
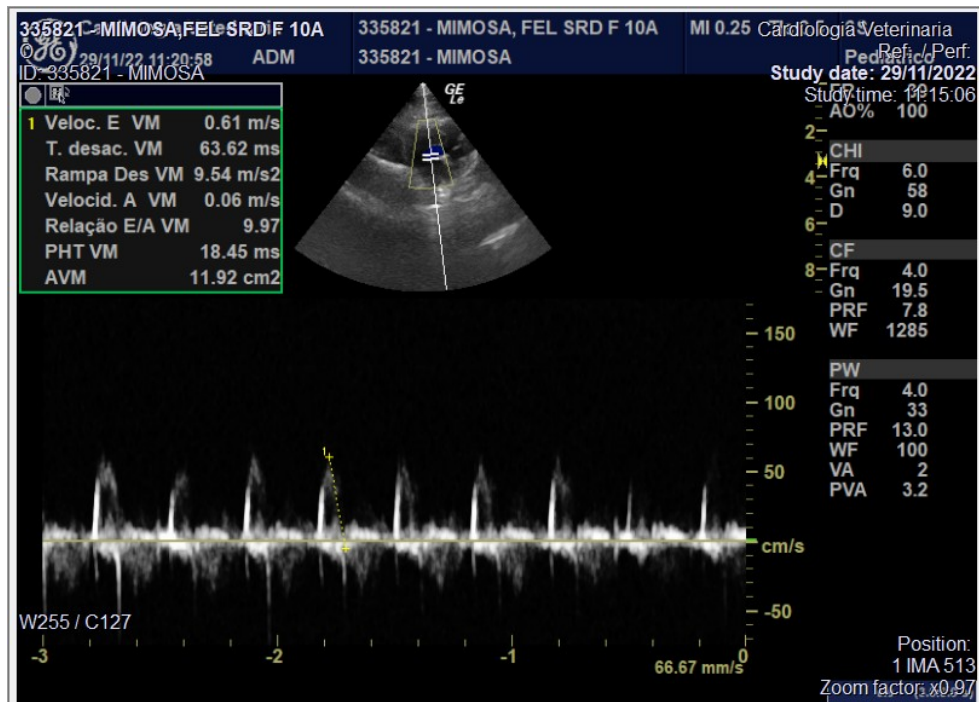
Telefone: (11) 99880-0749

Endereço: Nro: - -

Requisitante: Bruna Garcia De Souza CRMV-SP 39963

Clínica: Anclivepa (Zona Leste)

ECODOPPLERCARDIOGRAFIA



UNIDADE BELÉM

Rua Padre Adelino, 1039 - Belém

São Paulo - SP - CEP 03303-000

Fones: (11) 2605-1126 / 2606-3209



Unidade Veterinária Especializada

Nº OS: 335821

Animal: Mimosa

Data: 29/11/2022

Espécie: Felina

Raça: Srd Felino

Sexo: Fêmea

Dt. Nasc.: 29/11/2012

10a 0m 0d

Proprietário: Sonia Maria Alves Ribeiro

CPF: 182.803.798-27

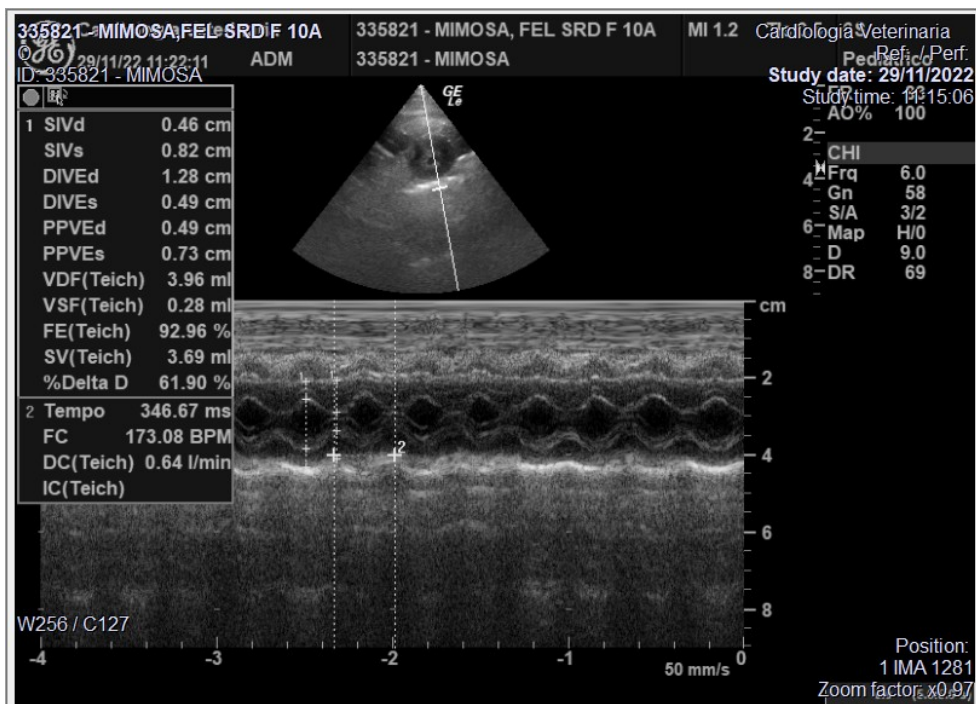
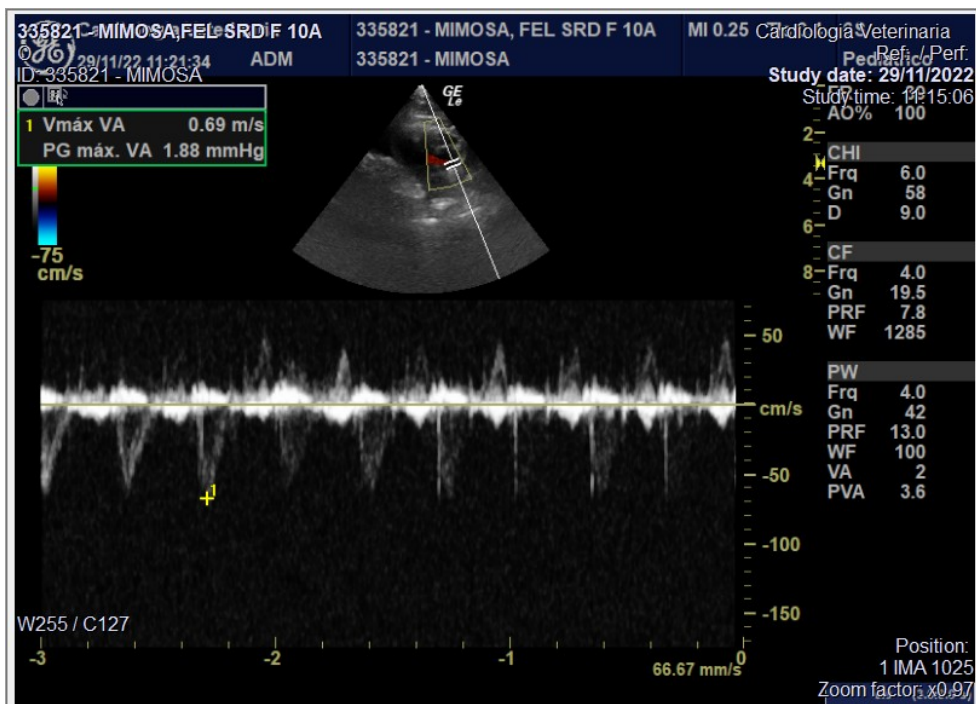
Telefone: (11) 99880-0749

Endereço: Nro: - -

Requisitante: Bruna Garcia De Souza CRMV-SP 39963

Clínica: Anclivepa (Zona Leste)

ECODOPPLERCARDIOGRAFIA



UNIDADE BELÉM

Rua Padre Adelino, 1039 - Belém

São Paulo - SP - CEP 03303-000

Fones: (11) 2605-1126 / 2606-3209



Unidade Veterinária Especializada

Nº OS: 335821

Animal: Mimosa

Data: 29/11/2022

Espécie: Felina

Raça: Srd Felino

Sexo: Fêmea

Dt. Nasc.: 29/11/2012

10a 0m 0d

Proprietário: Sonia Maria Alves Ribeiro

CPF: 182.803.798-27

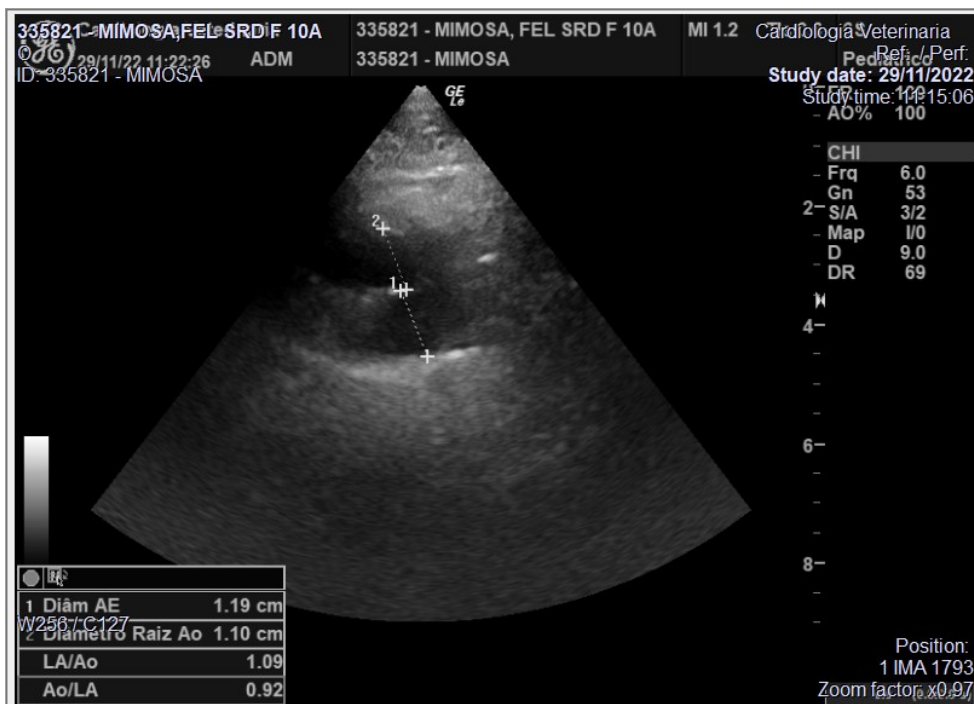Telefone: (11) 99880-0749

Endereço: Nro: - -

Requisitante: Bruna Garcia De Souza CRMV-SP 39963

Clínica: Anclivepa (Zona Leste)

ECODOPPLERCARDIOGRAFIA



Assinado eletronicamente por:
CAROLINE MANHA INFANTOZZI - CRMV-SP SP 23340

UNIDADE BELÉM

Rua Padre Adelino, 1039 - Belém
São Paulo - SP - CEP 03303-000
Fones: (11) 2605-1126 / 2606-3209