

Nº OS: 292995

Animal: Gatolita

Data: 12/04/2023

Espécie: Felina

Raça: Bombaim

Sexo: Fêmea

Proprietário: Ana Rosa Silva Albertina

Dt. Nasc.: 10/04/2010

Idade: 13a 0m 2d

Requisitante: Paulo Cesar Sousa Junior CRMV-SP 53192

Clinica: Televet Brasil - Solucoes Veterinarias

Citologia aspirativa

Material:.....

AUMENTO DE VOLUME EM MAMA

DESCRIÇÃO:.....

DRENADO 0,5ML DE LÍQUIDO

NOS PREPARADOS CITOLÓGICOS FORAM VISUALIZADOS MODERADA QUANTIDADE DE CÉLULAS ARREDONDADAS DISPOSTAS EM GRUPOS PELO ESFREGAÇO APRESENTANDO CITOPLASMA POUCO DISTINTO E FRACAMENTE AZUROFÍLICO. NÚCLEO ARREDONDADO, CROMATINA GROSSEIRA E NUCLÉOLOS EVIDENTES (0-2 POR NÚCLEO).
NOTA-SE TAMBÉM DISCRETOS MACRÓFAGOS E ERITRÓCITOS.

Diagnóstico:.....

ACHADOS COMPATÍVEIS COM CARCINOMA MAMÁRIO

Observação:.....

SUGERE-SE REALIZAÇÃO DE EXAME HISTOPATOLÓGICO.

Assinado eletronicamente por:
AMANDA EVELYN CECCONI DA SILVA - CRMV-SP SP 26742

Nº OS: 292995

Animal: Gatolita

Data: 12/04/2023

Espécie: Felina

Raça: Bombaim

Sexo: Fêmea

Proprietário: Ana Rosa Silva Albertina

Dt. Nasc.: 10/04/2010

Idade: 13a 0m 2d

Requisitante: Paulo Cesar Sousa Junior CRMV-SP 53192

Clinica: Televet Brasil - Solucoes Veterinarias

ECODOPPLERCARDIOGRAMA

Equipamento: GE Versana Premier

Frequência cardíaca..... 180,00 bpm
Ritmo..... regular

Avaliação do ventrículo esquerdo

Septo

Movimento..... Normal
Espessura..... Normal
Medida..... 0,26 cm

Parede

Movimento..... Normal
Espessura..... Normal
Medida..... 0,25 cm

Cavidade

Dimensão diástole..... Normal
Diâmetro diastólico..... 1,25 cm
Dimensão sístole..... Normal
Diâmetro sistólico..... 0,6 cm
Função..... 52 %
Fração de ejeção..... 86,54
Aorta..... Normal
Medida aorta..... 0,81 cm
Átrio esquerdo..... Normal
Medida átrio esquerdo..... 1,01 cm
Medida (AE/AO),..... 1,25
Relação (AE/AO),..... Normal

Ventrículo direito..... Normal

Átrio direito..... Normal

Valvas atrioventriculares

Mitral..... Aspecto e movimentação normais. O Doppler espectral e o mapeamento de fluxo em cores são normais.
Tricúspide..... Aspecto e movimentação normais. O Doppler espectral e o mapeamento de fluxo em cores são normais.

Valvas sigmoidéas

Aórtica..... Aspecto e movimentação normais. O Doppler espectral e o mapeamento de fluxo em cores são normais.
Pulmonar..... Aspecto e movimentação normais. O Doppler espectral e o mapeamento de fluxo em cores são normais.
Pericárdio..... Normal

Contração segmentar..... Normocinesia de todos os segmentos analisados

Função hemodinâmica.....
Fluxo Aórtico: V máx 0,67 m/s (gradiente de pressão: 1,80 mmHg)
Fluxo Pulmonar: V máx 0,54 m/s (gradiente de pressão: 1,15 mmHg)

Data: 12/04/2023

Sexo: Fêmea

Idade: 13a 0m 2d

Requisitante: Paulo Cesar Sousa Junior CRMV-SP 53192

Clínica: Televet Brasil - Solucoes Veterinarias

ECODOPPLERCARDIOGRAMA

Equipamento: GE Versana Premier

Vel máx Onda E: 0,59 m/s; Vel máx Onda A: 0,55 m/s

Relação E/A: 1,06/ normal

Tempo de desaceleração da onda E: 67 ms

Tempo de relaxamento isovolumétrico: 48 ms

Relação E/Triv: 1,22

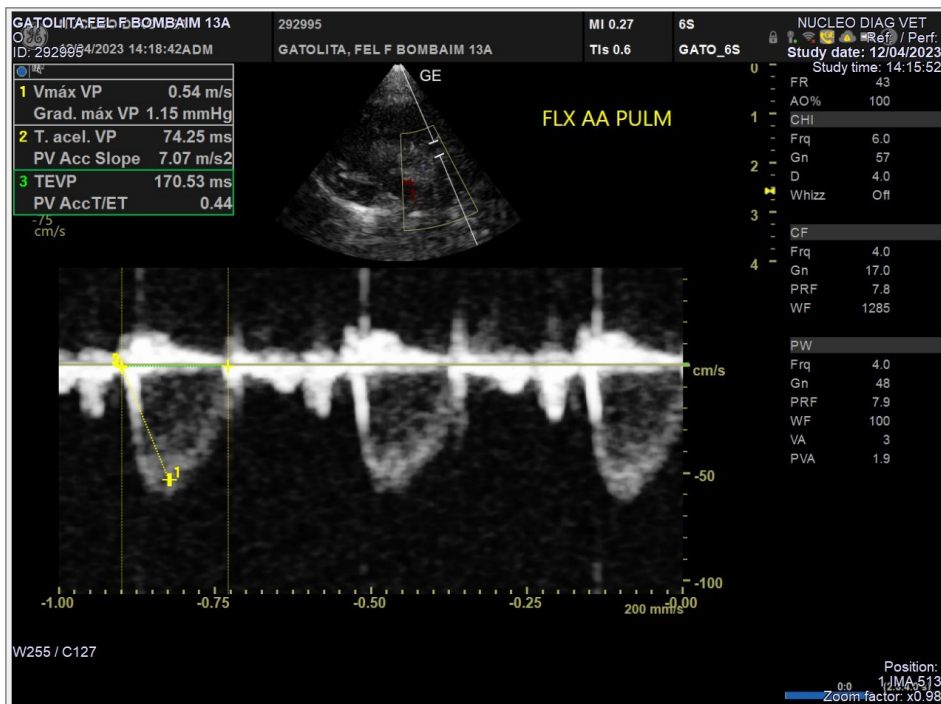
Vel máx Onda Em: 0,08 m/s; Vel máx Onda Am: 0,06 m/s

Observações:

- Ausência de sinais ecocardiográficos indiretos sugestivos de hipertensão pulmonar.

Conclusão:

Exame ecocardiográfico com Doppler e mapeamento de fluxo em cores dentro dos valores de normalidade para a espécie, raça e idade do paciente.



Nº OS: 292995

Animal: Gatolita

Data: 12/04/2023

Espécie: Felina

Raça: Bombaim

Sexo: Fêmea

Proprietário: Ana Rosa Silva Albertina

Dt. Nasc.: 10/04/2010

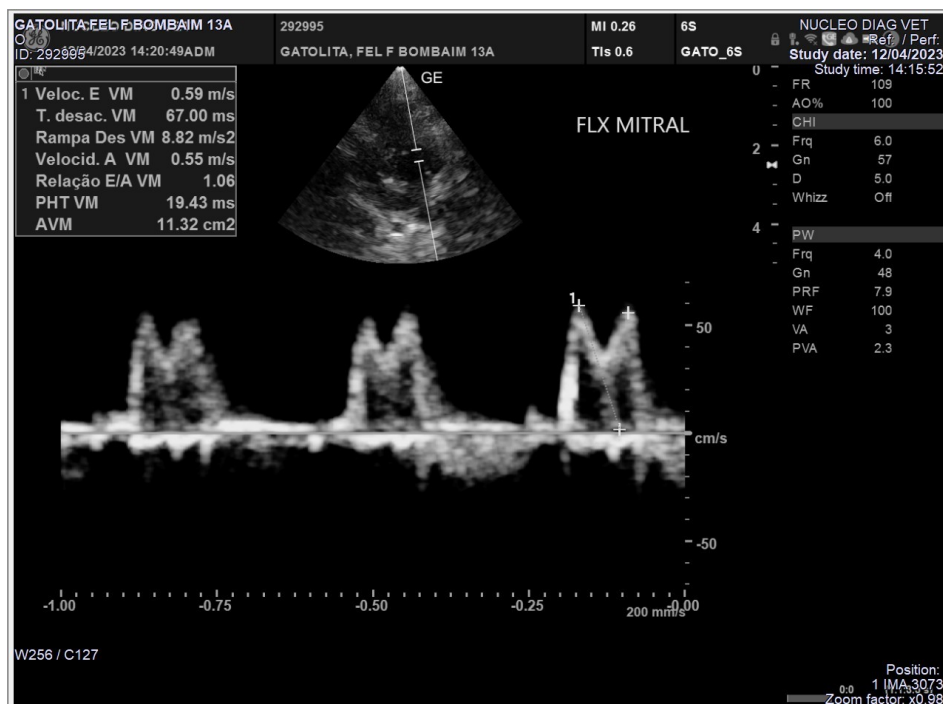
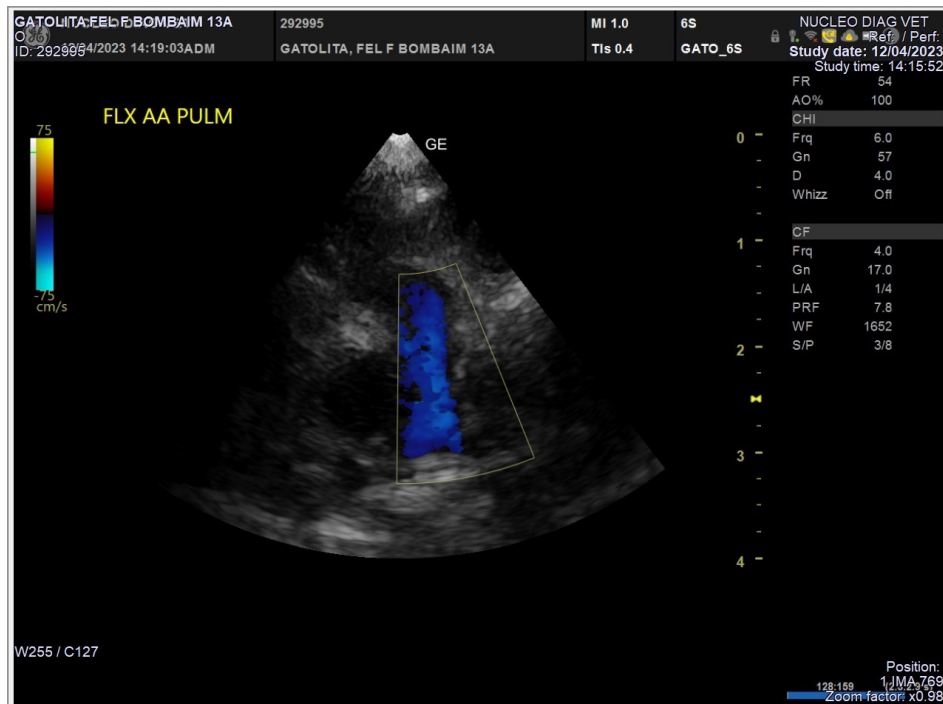
Idade: 13a 0m 2d

Requisitante: Paulo Cesar Sousa Junior CRMV-SP 53192

Clinica: Televet Brasil - Solucoes Veterinarias

ECODOPPLERCARDIOGRAMA

Equipamento: GE Versana Premier



Nº OS: 292995

Animal: Gatolita

Data: 12/04/2023

Espécie: Felina

Raça: Bombaim

Sexo: Fêmea

Proprietário: Ana Rosa Silva Albertina

Dt. Nasc.: 10/04/2010

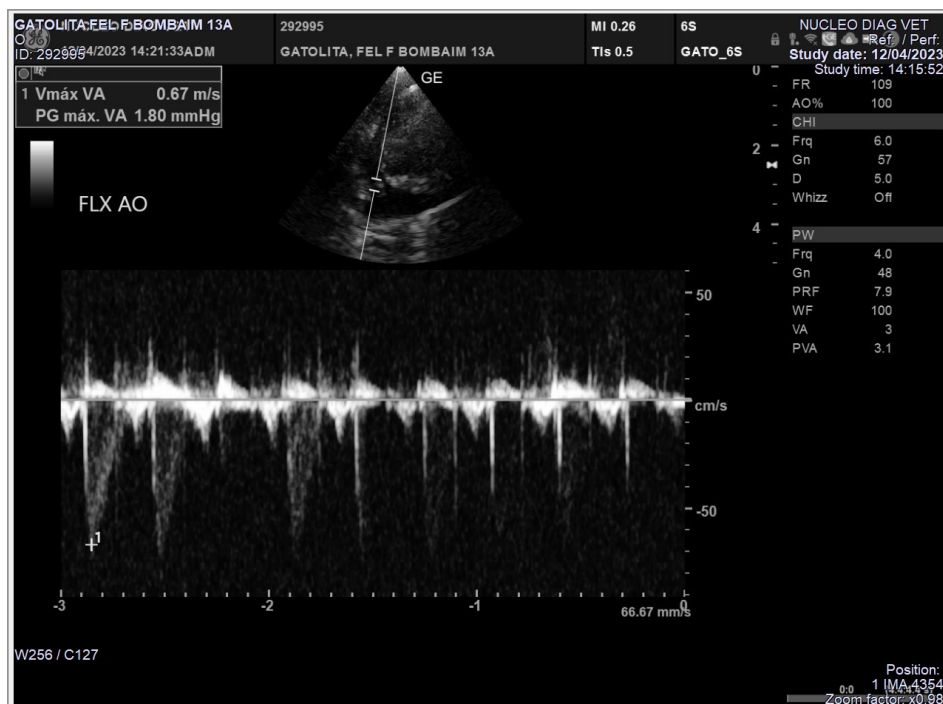
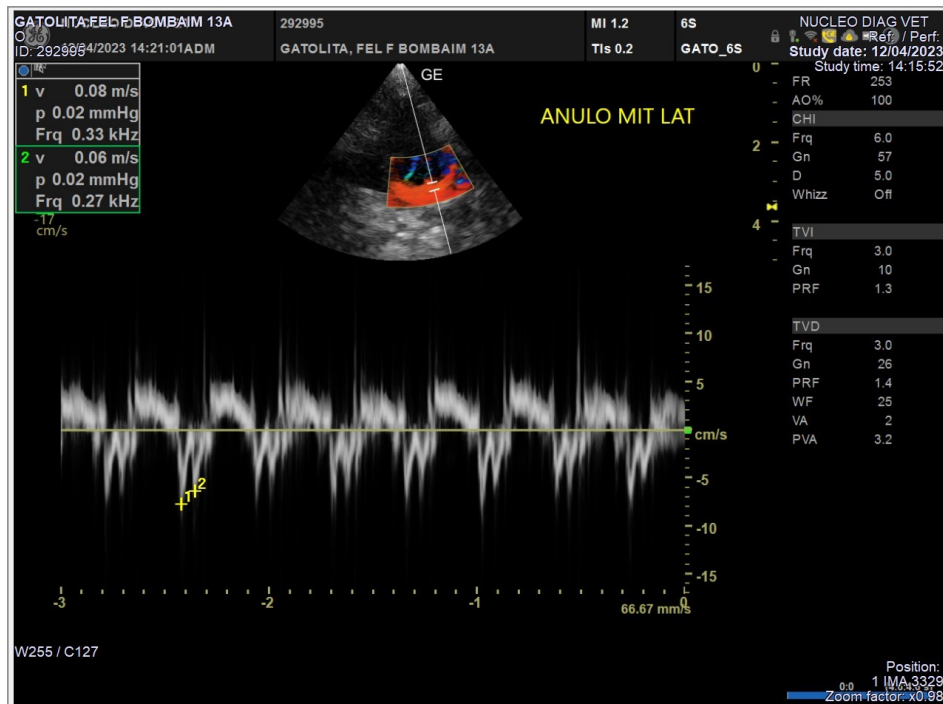
Idade: 13a 0m 2d

Requisitante: Paulo Cesar Sousa Junior CRMV-SP 53192

Clinica: Televet Brasil - Solucoes Veterinarias

ECODOPPLERCARDIOGRAMA

Equipamento: GE Versana Premier



Nº OS: 292995

Animal: Gatolita

Data: 12/04/2023

Espécie: Felina

Raça: Bombaim

Sexo: Fêmea

Proprietário: Ana Rosa Silva Albertina

Dt. Nasc.: 10/04/2010

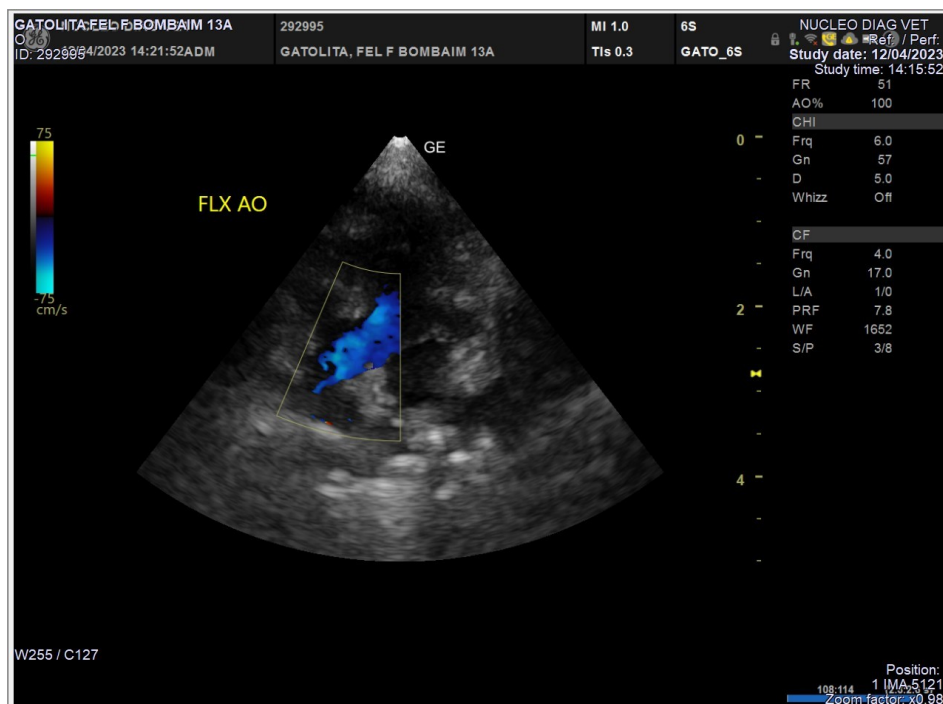
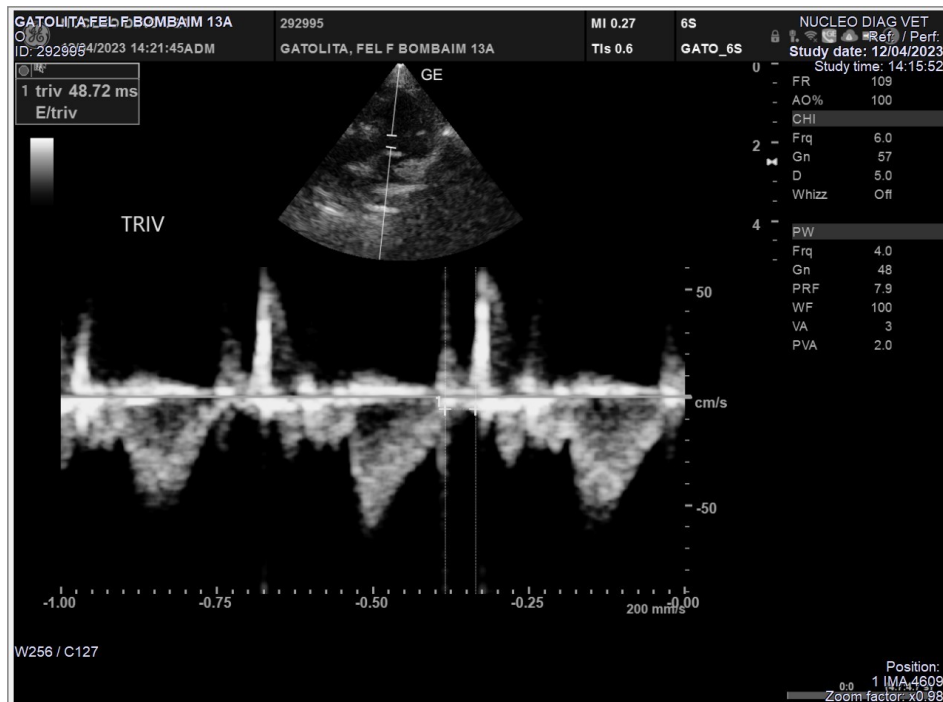
Idade: 13a 0m 2d

Requisitante: Paulo Cesar Sousa Junior CRMV-SP 53192

Clinica: Televet Brasil - Solucoes Veterinarias

ECODOPPLERCARDIOGRAMA

Equipamento: GE Versana Premier



Nº OS: 292995

Animal: Gatolita

Data: 12/04/2023

Espécie: Felina

Raça: Bombaim

Sexo: Fêmea

Proprietário: Ana Rosa Silva Albertina

Dt. Nasc.: 10/04/2010

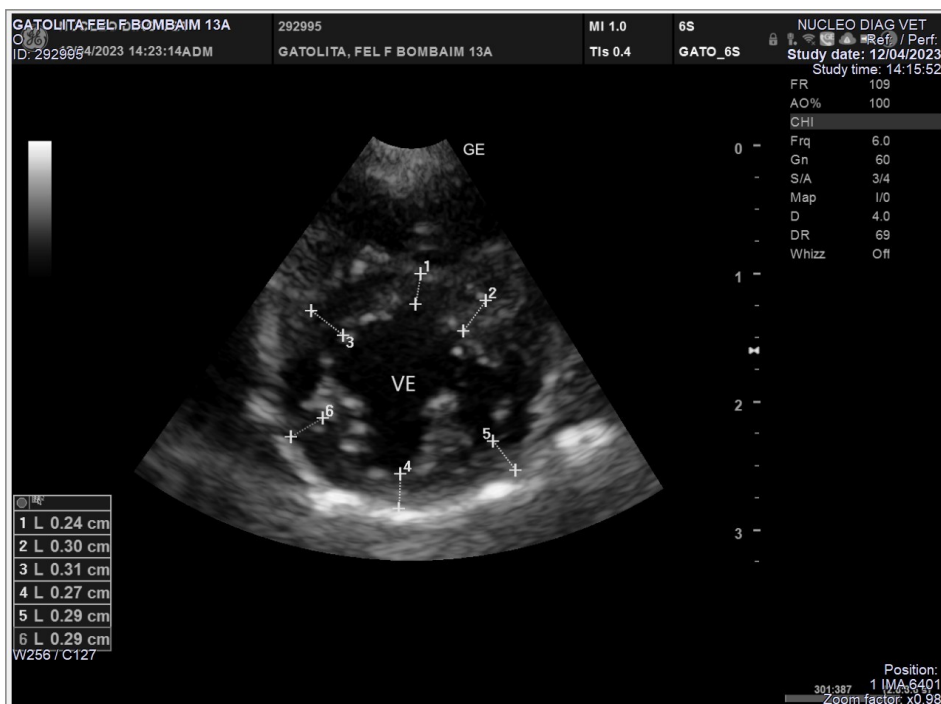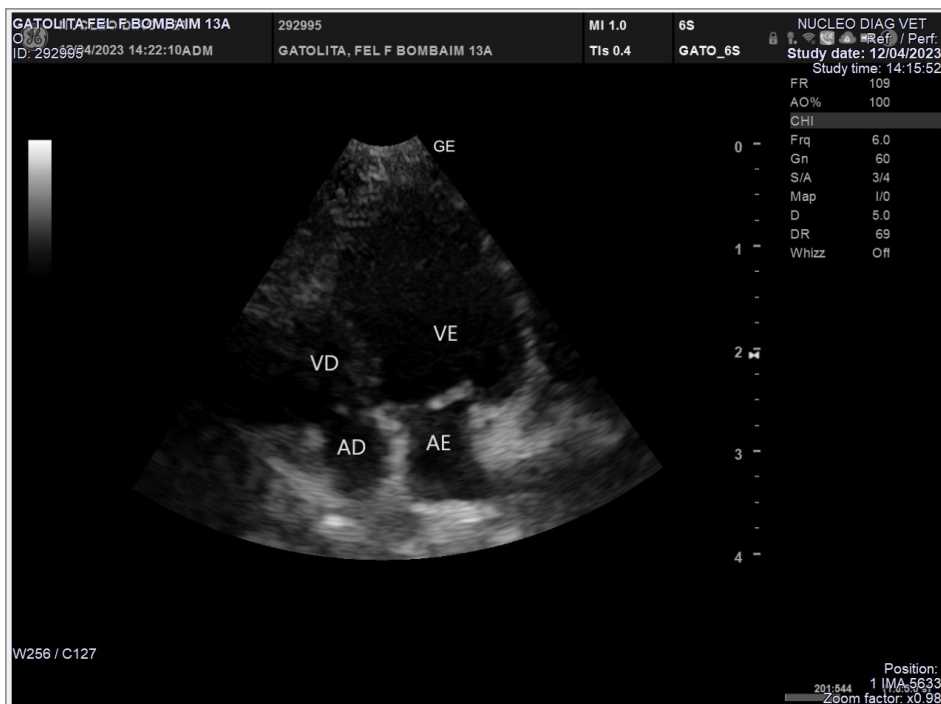
Idade: 13a 0m 2d

Requisitante: Paulo Cesar Sousa Junior CRMV-SP 53192

Clinica: Televet Brasil - Solucoes Veterinarias

ECODOPPLERCARDIOGRAMA

Equipamento: GE Versana Premier



Nº OS: 292995

Animal: Gatolita

Data: 12/04/2023

Espécie: Felina

Raça: Bombaim

Sexo: Fêmea

Proprietário: Ana Rosa Silva Albertina

Dt. Nasc.: 10/04/2010

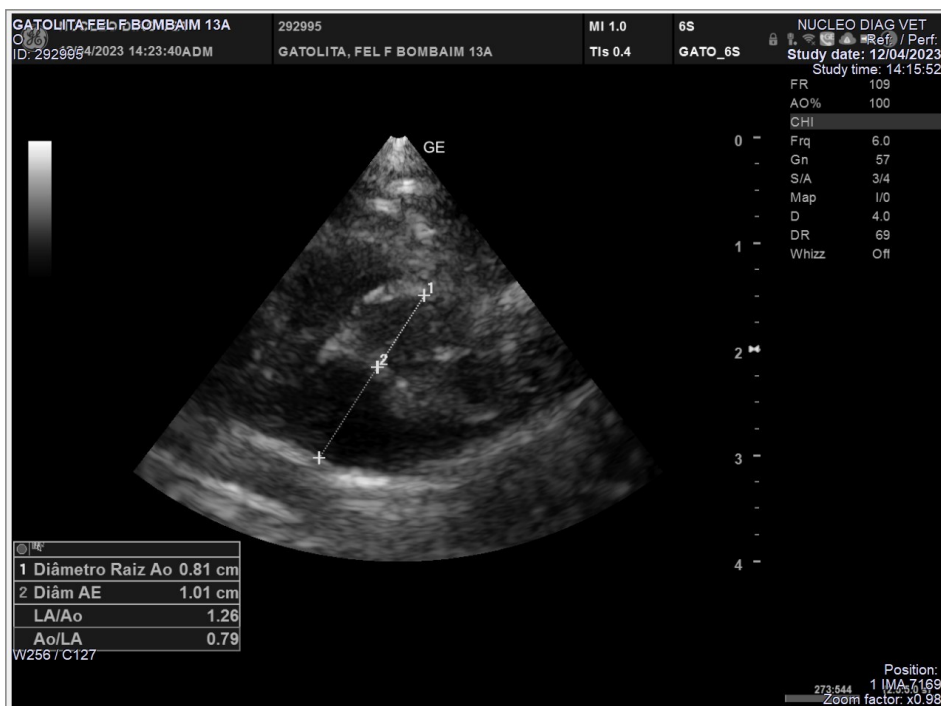
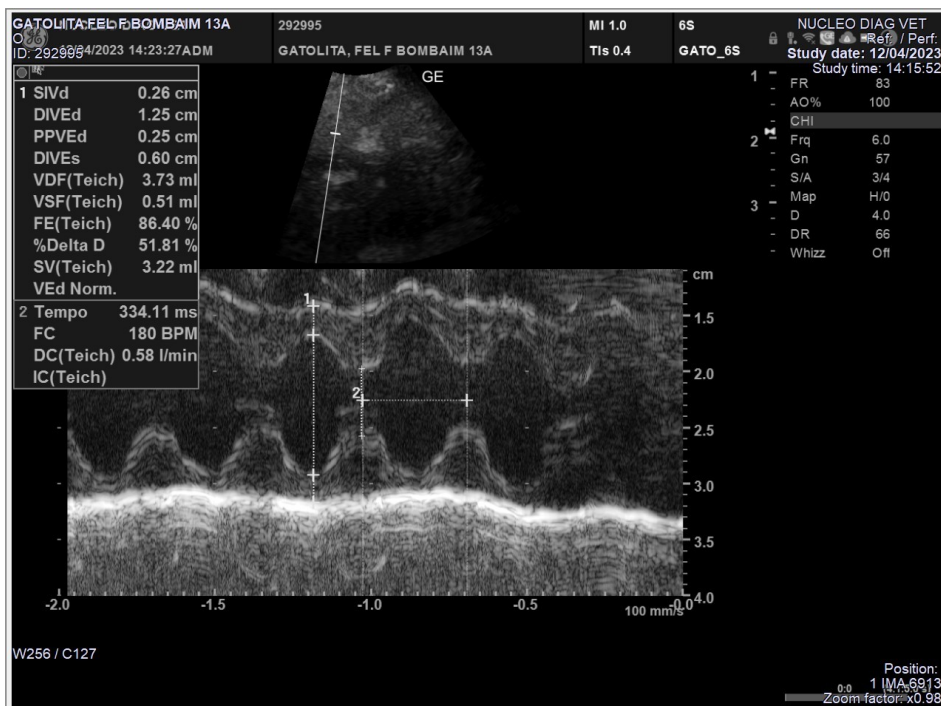
Idade: 13a 0m 2d

Requisitante: Paulo Cesar Sousa Junior CRMV-SP 53192

Clinica: Televet Brasil - Solucoes Veterinarias

ECODOPPLERCARDIOGRAMA

Equipamento: GE Versana Premier



Nº OS: 292995

Animal: Gatolita

Data: 12/04/2023

Espécie: Felina

Raça: Bombaim

Sexo: Fêmea

Proprietário: Ana Rosa Silva Albertina

Dt. Nasc.: 10/04/2010

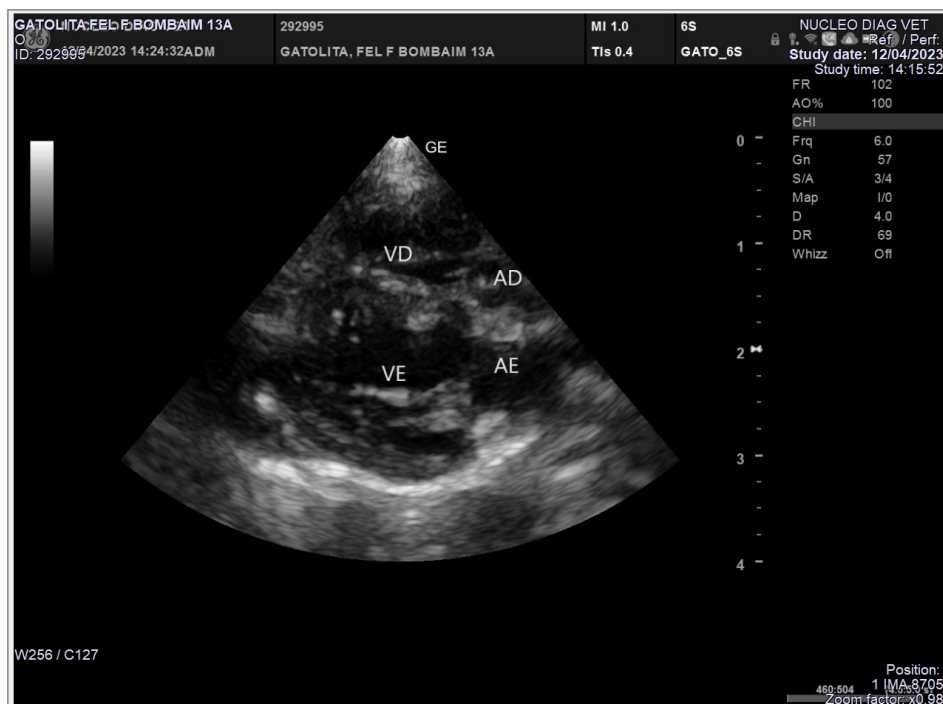
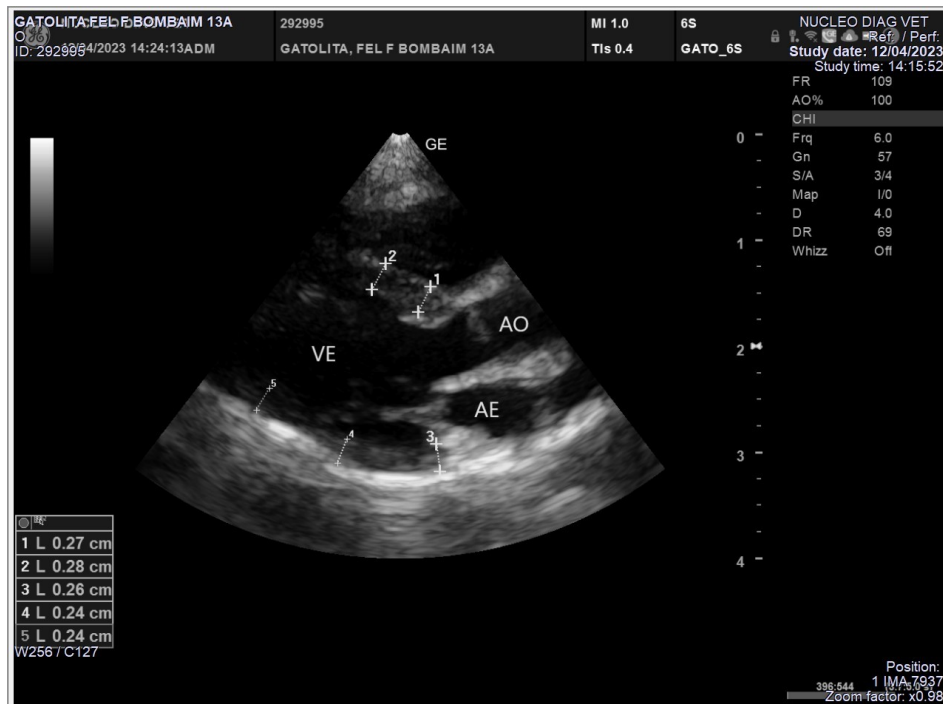Idade: 13a 0m 2d

Requisitante: Paulo Cesar Sousa Junior CRMV-SP 53192

Clinica: Televet Brasil - Solucoes Veterinarias

ECODOPPLERCARDIOGRAMA

Equipamento: GE Versana Premier



Nº OS: 292995

Animal: Gatolita

Data: 12/04/2023

Espécie: Felina

Raça: Bombaim

Sexo: Fêmea

Proprietário: Ana Rosa Silva Albertina

Dt. Nasc.: 10/04/2010

Idade: 13a 0m 2d

Requisitante: Paulo Cesar Sousa Junior CRMV-SP 53192

Clinica: Televet Brasil - Solucoes Veterinarias

ECODOPPLERCARDIOGRAMA

Equipamento: GE Versana Premier

Assinado eletronicamente por:
REBECCA BASTOS PESSOA - CRMV-SP 33689